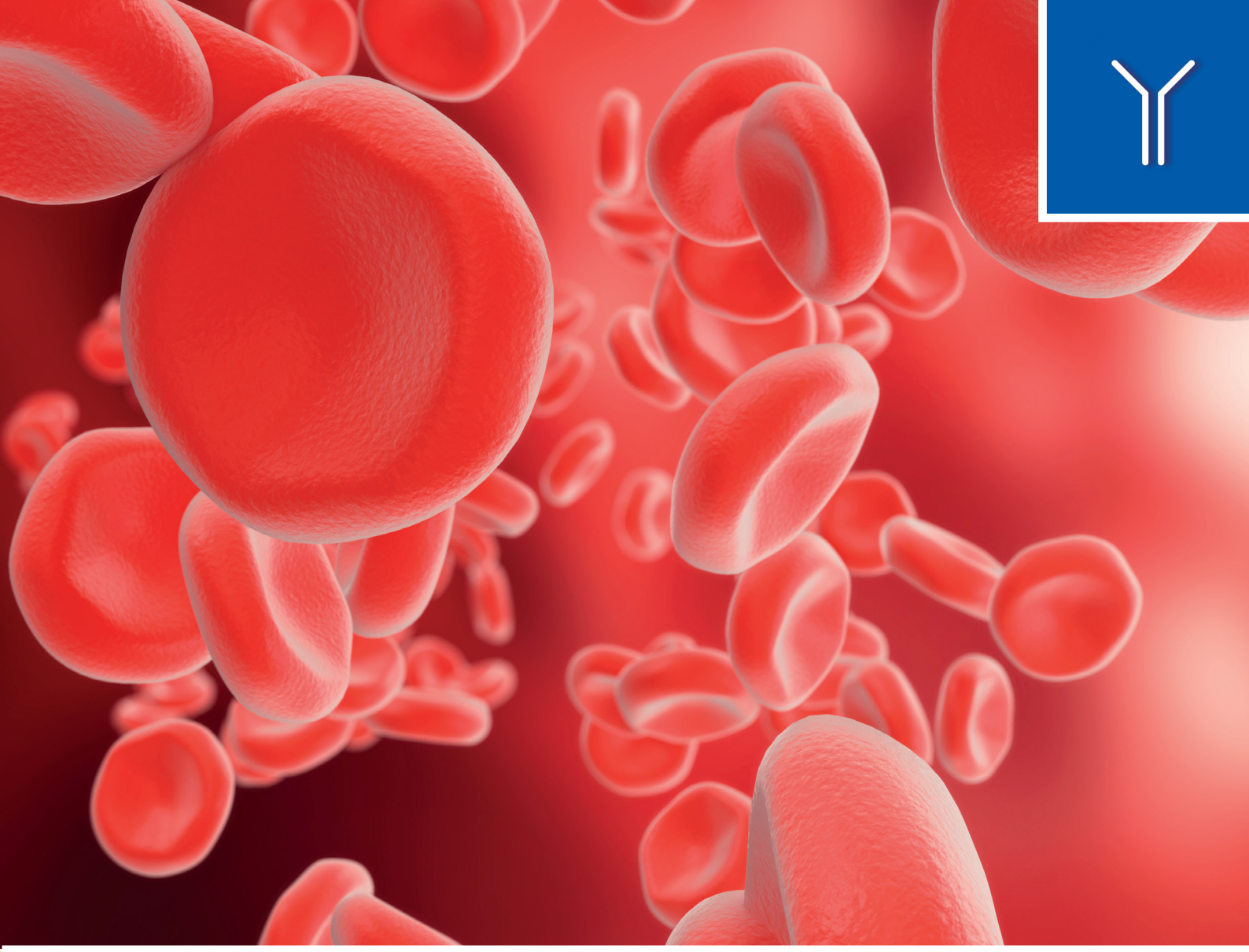

Hämatopathologische Marker
für die Immunhistochemie

medac

BOB.1 (SP92) 294R-16*

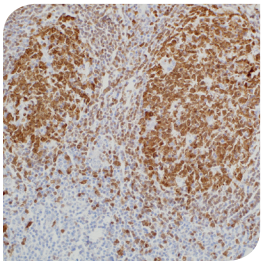

BOB.1 ist ein Transkriptionsfaktor, der als positiver Marker für lymphozytenprädominante noduläre Hodgkin-Lymphome (NLPHL) dient. Er hilft bei der prognostisch relevanten Abgrenzung von klassischen Hodgkin-Lymphomen, da LP-Zellen (Popcorn-Zellen) positiv reagieren, während Reed-Sternberg-Zellen gewöhnlich BOB.1-negativ bleiben. Der Klon SP92 hat einen höheren Titer und bessere Färbeeigenschaften als andere auf dem Markt erhältliche Klone, wie z.B. TG14.[1,2]

CD11c (EP157) 111R-16*

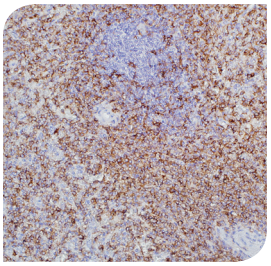

CD11c wird in Makrophagen im Knochenmark exprimiert. Lymphoide oder granulozytäre Zellen des Knochemarks exprimieren das CD11c-Antigen dagegen nicht. CD11c ist ein essentieller Marker zur Identifizierung der Haarzellenleukemie (HCL) und zum Nachweis minimaler Resterkrankung. Immunhistochemie kann bei dieser diagnostischen Fragestellung hilfreich sein, da sowohl Morphologie als auch Immunphänotyp bestimmt werden können. CD11c wird in Kombination mit anderen hämatolymphoiden Markern verwendet, um die Haarzellenleukämie von anderen kleinzelligen B-Zelllymphomen zu differenzieren.[3,4]

CD33 (PWS44) 133M-16*

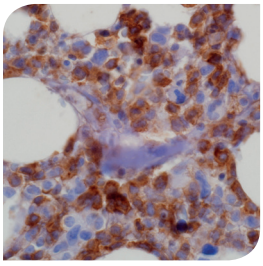

CD33 wird von frühesten myeolischen Vorläuferzellen exprimiert, jedoch nicht von hämatopoetischen Stammzellen. CD33 ist ein essentieller Marker zur Färbung der akuten myeloischen Leukämie (AML). Die Immunhistochemie bietet dabei den Vorteil, morphologische und immunphänotypische Informationen zu kombinieren. Anti-CD33 (PWS44) markiert myeloische Zellen und Histiozyten und wird in Kombination mit Myeloperoxidase (MPO) eingesetzt.[5,6]

CD4 (SP35) 104R-16*

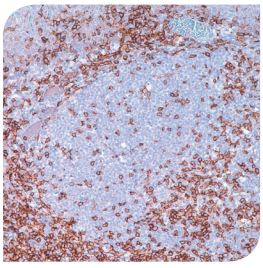

CD4 wird bei der Immunophänotypisierung reaktiver Lymphozyten und lymphoproliferativer Erkrankungen verwendet. Die Mehrzahl peripherer T-Zelllymphome sind von Helfer T-Zell-Subpopulationen abgeleitet, so dass die meisten post-thymischen T-Zellneoplasien CD4+/CD8- sind. Wie andere T-Zellantigene, kann CD4 in neoplastischen T-Zellen aberrant deletiert sein, so dass bei der Untersuchung solcher Tumoren in der Regel ein (T-Zell-) Markerpanel zum Einsatz kommt, um auch Tumoren mit untypischer Antigenexpression zu erfassen.[7]

CD56 (MRQ-42) 156R-96*

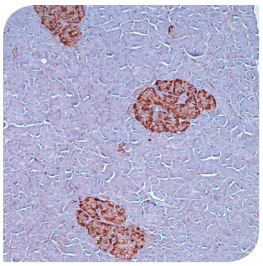

CD56 (MRQ-42) spielt eine Rolle bei der Diagnose von nodalen und extranodalen NK/T- Zelllymphomen. Der monoklonale Kaninchen-Klon MRQ-42 hat sich anderen Klonen für NK/T-Zelllymphome überlegen gezeigt. CD56 ist auch ein nützlicher und sensitiver Marker für neuroendokrine Tumore und kleinzellige Lungenkarzinome.[8,9]

CD61 (2f2) BSB 5286*

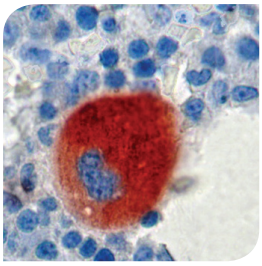

CD61, auch bekannt als Integrin Beta 3 (ITGB3), ist ein Zelloberflächenprotein, das mit zellulärer Adhäsion und zelloberflächenvermittelter Signalübertragung assoziiert ist. CD61 identifiziert Megakaryozyten. Dieser Marker der Knochmarkdiagnostik ist nützlich bei der Untersuchung von Megakaryozyten, akuten Megakaryoblasten-Leukämien (M7) und myeloproliferativen Neoplasien.

CD71 (MRQ-48) 171M-96*

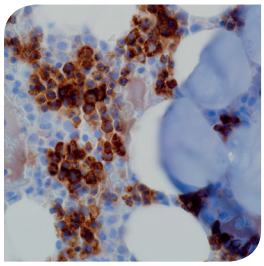

CD71, auch als Transferrinrezeptor bezeichnet, ist ein Marker erythroider Vorläufer (inkl. Erythroblasten). Reife Erythrozyten sind dagegen CD71-negativ. Diese Eigenschaft ermöglicht Pathologen präzisere Diagnosen von erythroiden Leukämien und myelo- dysplastischen Syndromen (MDS).[10]

HGAL (MRQ-49) 375M-96*

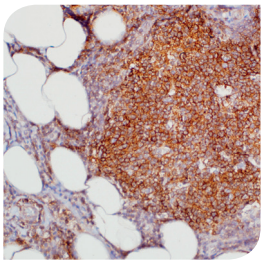

HGAL (Human Germinal Center-Associated Lymphoma) hat die höchste Sensitivität aller etablierten Marker für follikuläre Lymphome (inkl. CD10, Bcl-6, Bcl-2). HGAL markiert sowohl follikuläre Komponenten als auch diffuse interfollikuläre Komponenten, für die andere Marker, wie CD10 oder Bcl-6, nicht sensitiv genug sind. Die gleichzeitig hohe Spezifität für Keimzentrums-B-Zellen macht HGAL zu einem idealen Marker für den Nachweis vom Keimzentrum abgeleiteter B-Zelllymphome (u.a. DLBCL, klassisches Hodgkin-Lymphom, kutanes, groß-zelliges B-Zelllymphom).[11,12]

LEF1 (EP310) BSB 3382*

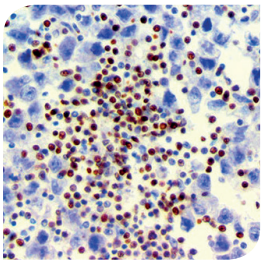

LEF1 ist ein wichtiger Faktor bei der Lymphopoese und wird normalerweise in T- und Pro-B-Zellen, jedoch nicht in reifen B-Zellen exprimiert. LEF1 kann zur Differenzierung von chronisch lymphozytischer Leukämie/kleinen lymphozytischen Lymphomen (SLL/CLL) und anderen kleinen B-Zell-Lymphomen verwendet werden.[13,14]

SOX11 (MRQ-58) 382M-16*

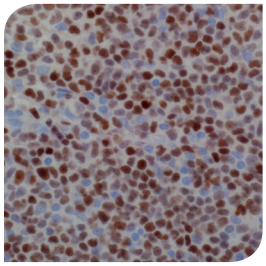

Sox11 ist ein sensitiver und spezifischer Marker zum Nachweis von Mantelzell-Lymphomen (MCL), der auch Cyclin D1-negative MCL erfasst. Viele B-Zell-Lymphome ähneln morphologisch dem MCL; daher ist es wichtig, zusätzliche Marker für Cyclin D1-negative MCL einzusetzen. Sox11 wurde als ein Onkogen (Blockade der B-Zelldifferenzierung) und wichtiger Prognosemarker beim MCL beschrieben.

*Artikelnummer für 1ml des konzentrierten Antikörpers, weitere Abfüllungen erhältlich.

medac

Informationen aus erster Hand
www.medac-diagnostika.de

Literatur

1. Hertel CB, et al. Loss of B cell identity correlates with loss of B Cell-specific transcription factors in Hodgkin / Reed-Sternberg Cells of classical Hodgkin lymphoma. Oncogene. 2002; 21:4908-4920.
2. Loddenkemper C, et al. Differential Emu enhancer activity and expression of BOB.1/OBF.1, Oct2, PU.1, and immunoglobulin in reactive B-cell populations, B-cell non-Hodgkin lymphomas, and Hodgkin lymphomas. J Pathol. 2004; 202:60-69.
3. Johrens K, et al. A novel CD11c monoclonal antibody effective in formalin-fixed tissue for the diagnosis of hairy cell leukemia. Pathobiology. 2008; 75:252-256.
4. Jones G, et al. Revised guidelines for the diagnosis and management of hairy cell leukaemia and hairy cell leukaemia variant. Br J Hemaetol. 2012; 156:186-195.
5. Hoyer JD, et al. CD33 detection by immunohistochemistry in paraffin-embedded tissues: a new antibody shows excellent specificity and sensitivity for cells of myelomonocytic lineage. Am J Clin Pathol. 2008; 129:316-323.
6. Laszlo GS, et al. Expression and functional characterization of CD33 transcript variants in human acute myeloid leukemia. Oncotarget. 2016; 7:43281-43294.
7. Garcia-Herrera A, et al. Primary cutaneous small/medium CD4+ T-cell lymphomas: a heterogeneous group of tumors with different clinicopathologic features and outcome. J Clin Oncol. 2008; 26:3364-71.
8. Skog MS, et al. Expression of neural cell adhesion molecule and polysialic acid in human bone marrow-derived mesenchymal stromal cells. Stem Cell Res Ther. 2016; 7:113.
9. Cohavy O, et al. CD56 marks an effector T cell subset in the human intestine. J Immunol. 2007;178:5524-5532.
10. Marsee DK, et al. CD71 (transferrin receptor): an effective marker for erythroid precursors in bone marrow biopsy specimens. Am J Clin Pathology. 2010; 13:429-435.
11. Younes SF, et al. Immunoarchitectural patterns in follicular lymphoma: efficacy of HGAL and LMO2 in the detection of the interfollicular and diffuse components. Am J Surg Pathol. 2010; 34:1266-1276.
12. Higgins RA, et al. Application of immunohistochemistry in the diagnosis of non-Hodgkin and Hodgkin lymphoma. Arch Pathol Lab Med. 2008; 132:441-446.
13. Tandon B, et al. Nuclear overexpression of lymphoid-enhancer-binding factor 1 identifies chronic lymphocytic leukemia/small lymphocytic lymphoma in small B-cell lymphomas. Mod Pathol. 2011; 24:1433-1443.
14. Menter T, et al. LEF1: a highly specific marker for the diagnosis of chronic lymphocytic B cell leukaemia/small lymphocytic B cell lymphoma. J Clin Pathol. 2015; 68:473-478.

medac GmbH
Diagnostika
Theaterstraße 6
22880 Wedel
Telefon: +49 (0)4103 8006-342
Fax: +49 (0)4103 8006-359
E-mail: diagnostika@medac.de

REA_D067_D_Hämatopathologie - 06/2019